

LA COLUMNA AL DÍA

REVISTA DE LA SOCIEDAD ESPAÑOLA DE COLUMNA VERTEBRAL



DEFORMIDAD DEL ADULTO
DEGENERATIVA
OSTEOPOROSIS
INFECCIÓN
TUMORAL
PEDIÁTRICA
DOLOR
CERVICAL



COMITÉ EDITORIAL

Director:

Dr. Luis Álvarez Galovich

Editor jefe:

Dr. Fernando Moreno Mateo

Subdirector:

Dr. Félix Tomé Bermejo

Editores asociados:

Dr. Jorge Alves (Portugal)

Dr. Estanislao Arana Fernández de Moya (Valencia)

Dra. Rosa María Arboiro Pinel (Madrid)

Dr. Andrés Barriga Martín (Toledo)

Dra. Teresa Bas Hermida (Valencia)

Dr. Enric Cáceres Palou (Barcelona)

Dr. Juan Calatayud Pérez (Zaragoza)

Dr. Santos Castañeda Sanz (Madrid)

Dr. Roberto Castelli (Argentina)

Dr. Ignasi Català Antúnez (Barcelona)

Dr. Andrés Combalia Aleu (Barcelona)

Dra. Carolina de Miguel Benadiba (Madrid)

Dr. Julio Doménech Fernández (Pamplona)

Dra. Rosa María Egea Gámez (Madrid)

Dr. Luis Esparragoza Cabrera (Madrid)

Dra. Almudena Fernández-Bravo Rueda (Madrid)

Dr. Carlos Gevers Montoro (Madrid)

Dr. José María González Darder (Valencia)

Dr. Sleiman Haddad Bou Doumit (Barcelona)

Dr. Alberto Hernández Fernández (San Sebastián)

Dr. José María Jiménez Ávila (México)

Dr. Francisco Kovacs (Madrid)

Dr. Jesús Lafuente Baraza (Gerona)

Dr. Rafael Llombart Blanco (Pamplona)

Dr. Gonzalo Mariscal (Valencia)

Dr. Guillermo Martínez Díaz-Guerra (Madrid)

Dr. Agustín Mendiola de la Osa (Madrid)

Dr. Charles Louis Mengis Palleck (Madrid)

Dra. Susana Núñez Pereira (Barcelona)

Dra. Arantxa Ortega de Mues (Madrid)

Dr. Alejandro Peiró García (Barcelona)

Dr. Nicolas Plais Cotrel (Granada)

Dr. Claudio Rodríguez Fernández (Madrid)

Dr. José Antonio Soriano Sánchez (México)

Dr. José María Torres Campa-Santamaría (Oviedo)

Dr. Ratko Yurac (Chile)



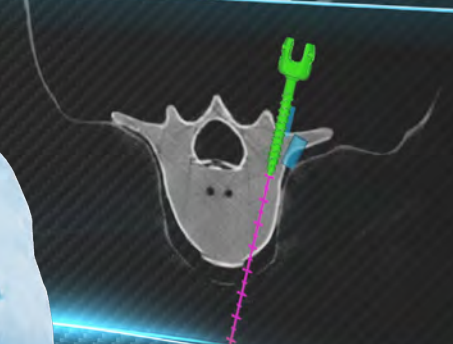
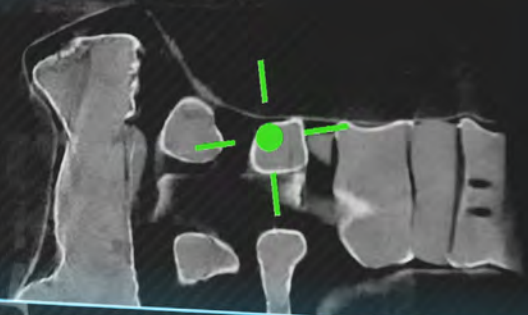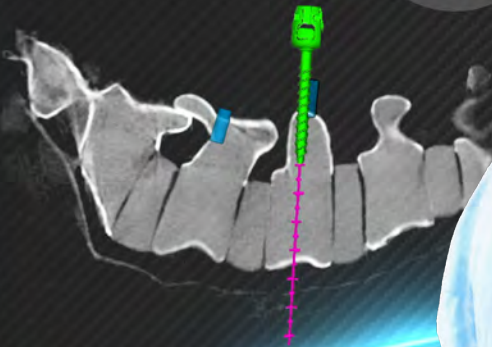
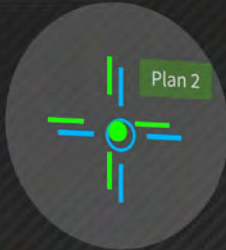
Medacta

International



REALIDAD AUMENTADA EN LA PALMA DE TU MANO

Screw 40 mm | 5 mm
 $\Delta xy:$ 3 mm
 $\Delta Depth:$ -17 mm
 $\Delta Angle:$ 3°



DISCOVER
MORE



WITH THE M.O.R.E. INSTITUTE THE SURGEON IS NEVER ALONE

MEDACTA.COM

ÍNDICE

DEFORMIDAD DEL ADULTO

- The T4-L1-hip axis: sagittal spinal realignment targets in long-construct adult spinal deformity surgery: early impact..... **6**

DEGENERATIVA

- MRI-based endplate bone quality score predicts cage subsidence following oblique lumbar interbody fusion..... **7**
- Mental health rather than mental disorders as a predictor of immediate postoperative recovery after elective lumbar fusion: using the PROMIS-10 Global Mental Health T Score..... **9**
- The association of lumbar intervertebral disc degeneration with low back pain is modified by underlying genetic propensity to pain..... **10**
- Role of magnetic resonance spectroscopy and T2 relaxometry as imaging biomarker of early lumbar intervertebral disc degeneration..... **12**
- The relationship between pain and depressive symptoms after lumbar spine surgery..... **13**

OSTEOPOROSIS

- MRI-based pedicle bone quality score: correlation to quantitative computed tomography bone mineral density and its role in quantitative assessment of osteoporosis..... **14**
- Opportunistic Hounsfield units measurements on computed tomography scans can predict the number of prevalent vertebral compression fractures in older adults..... **16**
- Epidemiology Committee of the Korean Society of Bone Metabolism. Low-dose glucocorticoid increase the risk of fracture in postmenopausal women with low bone mass: a retrospective cohort study..... **17**

INFECCIÓN

- Lateral approach with and without posterior stabilization for lumbar pyogenic spondylodiscitis treatment: a retrospective study with an average follow-up of 7 years..... **18**
- Diagnosis and management of de novo non-specific spinal infections: European Association of Neurosurgical Societies (EANS) Spine Section Delphi consensus recommendations..... **19**

TUMORAL

- The effect of denosumab on pain and radiological improvement in giant cell tumours of the spine in the acute setting..... **21**

PEDIÁTRICA

- “Ultralow-dose” CT without sedation in pediatric patients with neuromuscular scoliosis..... **22**
- Do not forget the spine MRI in children with arthrogryposis multiplex congenita: high prevalence of tethered spinal cord and preliminary clinical findings following detethering..... **23**
- Can intra-operative cell salvage reduce the rate of allogeneic transfusion in pediatric spinal deformity surgery?..... **24**

DOLOR

Cortical astrocytes prime the induction of spine plasticity and mirror image pain25

CERVICAL

Clinical management of bone loss in cervical total disc arthroplasty: literature review and treatment recommendations26

Feasibility study for evaluating cervical intervertebral disc degeneration using axial diffusion tensor imaging28

Trigeminal neuralgia as a presentation of high cervical stenosis: a systematic review of the literature30

THE T4-L1-HIP AXIS: SAGITTAL SPINAL REALIGNMENT TARGETS IN LONG-CONSTRUCT ADULT SPINAL DEFORMITY SURGERY: EARLY IMPACT

Hills J, Mundis GM, Klineberg EO, Smith JS, Line B, Gum JL, Protopsaltis TS, Hamilton DK, Soroceanu A, Eastlack R, Nunley P, Kebaish KM, Lenke LG, Hostin RA Jr, Gupta MC, Kim HJ, Ames CP, Burton DC, Shaffrey CI, Schwab FJ, Lafage V, Lafage R, Bess S, Kelly MP; on behalf of the International Spine Study Group

J Bone Joint Surg Am. 2024 Dec 4; 106(23): e48. doi: 10.2106/JBJS.23.00372. Epub 2024 Sep 18. PMID: 39292767

RESUMEN (ABSTRACT)

Background: Our understanding of the relationship between sagittal alignment and mechanical complications is evolving. In normal spines, the L1-pelvic angle (L1PA) accounts for the magnitude and distribution of lordosis and is strongly associated with pelvic incidence (PI), and the T4-pelvic angle (T4PA) is within 4° of the L1PA. This study aimed to examine the clinical implications of realignment to a normal L1PA and T4-L1PA mismatch.

Methods: A prospective multicenter adult spinal deformity registry was queried for patients who underwent fixation from the T1-T5 region to the sacrum with a 2-year radiographic follow-up. Normal sagittal alignment was defined as $L1PA = PI \times 0.5 - 21^\circ$ and T4-L1PA mismatch = 0°. Mechanical failure was defined as severe proximal junctional kyphosis (PJK), displaced rod fracture, or reoperation for junctional failure, pseudarthrosis, or rod fracture. Multivariable nonlinear logistic regression was used to define target ranges for L1PA and T4-L1PA mismatch that minimized the risk of mechanical failure.

Results: Among 247 patients (median age: 64 years), deviations from a normal L1PA or T4-L1PA mismatch significantly increased the risk of mechanical failure, independent of age. Risk was minimized with an L1PA of $PI \times 0.5 - 19^\circ \pm 2^\circ$ and T4-L1PA mismatch between -3° and 1°. Changes in T4PA and C2-pelvic angle (C2PA) were strongly correlated. Higher postoperative C2PA was independently associated with greater disability, pain, and poorer self-image at 1 year.

Conclusions: Realignment to specific L1PA and T4-L1PA mismatch targets is associated with reduced mechanical failures and improved outcomes in long-construct adult spinal deformity surgery.

COMENTARIO

Este estudio del Spine Study Group publicado en JBJS explora cómo los ángulos L1-pélvico (L1PA) y T4-pélvico (T4PA), así como el desajuste T4-L1PA, pueden servir como objetivos quirúrgicos para reducir fallos mecánicos y mejorar los resultados clínicos en cirugías de deformidad con instrumentaciones largas.

RESULTADO

El análisis incluyó a 247 pacientes, de los cuales el 82% eran mujeres, con una edad media de 64 años. Los resultados mostraron que un desajuste mayor de 4° en T4-L1PA o un L1PA fuera de los valores ideales se asoció significativamente con un aumento en los fallos mecánicos (pseudartrosis, PJK o fracturas de varilla) en un 28% de los casos a los 2 años. La correlación entre los cambios en T4PA y el ángulo C2PA fue casi perfecta ($r^2=0.96$). Además, un mayor C2PA postoperatorio se relacionó con un peor índice de discapacidad de Oswestry (ODI) y peores puntuaciones en los dominios de dolor y autoimagen del SRS-22.

RELEVANCIA CLÍNICA

Este estudio introduce parámetros medibles y modificables intraoperatoriamente como herramientas para optimizar la alineación sagital y reducir las complicaciones postoperatorias en pacientes con deformidad espinal adulta. Estos hallazgos respaldan la adopción de objetivos quirúrgicos basados en L1PA y T4-L1PA, ajustados a la incidencia pélvica y edad de cada paciente, para mejorar la calidad de vida y reducir las tasas de reintervención.

MRI-BASED ENDPLATE BONE QUALITY SCORE PREDICTS CAGE SUBSIDIENCE FOLLOWING OBLIQUE LUMBAR INTERBODY FUSION

Ran L, Xie T, Zhao L, Wang C, Luo C, Wu D, You X, Huang S, Zeng J

Spine J. 2024 Oct; 24(10): 1922-1928. doi: 10.1016/j.spinee.2024.05.002. Epub 2024 May 15.
PMID: 38754736

RESUMEN (ABSTRACT)

Background context: Cage subsidence is a common complication after lumbar interbody fusion surgery, with low bone mineral density (BMD) being a significant risk factor. Endplate bone quality (EBQ) obtained from clinical MRI scans has been deemed reliable in determining regional BMD. However, the association between EBQ score and cage subsidence following oblique lumbar interbody fusion (OLIF) has not been clearly established.

Purpose: This study aims to assess the relationship between EBQ score and cage subsidence in patients who underwent single-level OLIF.

Study design/setting: A retrospective study.

Patient sample: The study included adults with degenerative spinal conditions who underwent single-level OLIF at our institution.

Outcome measures: Cage subsidence, disc height, EBQ score, fusion rate.

Methods: This retrospective study analyzed data from patients who underwent single-level OLIF surgery at our institution between October 2017 and August 2022. Postoperative CT scans were used to measure cage subsidence, while the EBQ score was calculated using preoperative non-contrast T1-weighted MRI. To determine the predictive ability of the EBQ score, receiver operating characteristic (ROC) curve analysis was conducted. Additionally, univariable and multivariable logistic regression analyses were performed.

Results: In this study, a total of 88 patients were included and followed up for an average of 15.8 months. It was observed that 32.9% (n=29/88) of the patients experienced cage subsidence. The postoperative disc height was significantly higher in patients who experienced subsidence compared to those who did not. The mean EBQ scores for patients with nonsubsidence and subsidence were 2.31 ± 0.6 and 3.48 ± 1.2 , respectively, and this difference was statistically significant. The ROC curve analysis showed that the AUC for the EBQ score was 0.811 (95% CI: 0.717-0.905). The most suitable threshold for the EBQ score was determined to be 2.318 (sensitivity: 93.1%, specificity: 55.9%). Additionally, the multivariate logistic regression analysis revealed a significant association between a higher EBQ score and an increased risk of subsidence (odds ratio [OR] = 6.204, 95% CI = 2.520-15.272, $p < .001$).

Conclusions: Our findings indicate that higher preoperative EBQ scores are significantly linked to cage subsidence following single-level OLIF. Preoperative measurement of MRI can serve as a valuable tool in predicting cage subsidence.

COMENTARIO

Este estudio retrospectivo explora la relación entre la calidad ósea del platillo vertebral, evaluada mediante una escala basada resonancia magnética (EBQ), y el hundimiento del implante tras una artrodesis intersomática lumbar anterior (OLIF). El objetivo principal fue validar el uso del EBQ como predictor del hundimiento del implante y su utilidad en la planificación preoperatoria.

RESULTADO

El estudio incluyó a 88 pacientes con un seguimiento promedio de 15.8 meses, de los cuales el 32.9% presentó hundimiento del implante. Los pacientes con hundimiento mostraron un puntaje EBQ significativamente mayor (3.48 ± 1.2 vs. 2.31 ± 0.6 , $p < 0.001$). El análisis de la curva ROC reveló un AUC

de 0.811 para el EBO, con un umbral óptimo de 2.318, que proporcionó una sensibilidad del 93.1% y una especificidad del 55.9%. El análisis multivariable confirmó que un puntaje EBO alto (OR 6.204, $p < 0.001$) y un aumento significativo de la altura del disco postoperatorio (OR 1.880, $p = 0.018$) son factores de riesgo independientes para el hundimiento del cage.

RELEVANCIA CLÍNICA

El puntaje EBO basado en MRI se presenta como una herramienta valiosa y no invasiva para predecir el riesgo de hundimiento del implante tras OLIF, lo que puede optimizar la selección de pacientes y la planificación quirúrgica. Los hallazgos también enfatizan la necesidad de evitar una distracción excesiva del espacio discal durante la cirugía para minimizar las complicaciones mecánicas postoperatorias.

MENTAL HEALTH RATHER THAN MENTAL DISORDERS AS A PREDICTOR OF IMMEDIATE POSTOPERATIVE RECOVERY AFTER ELECTIVE LUMBAR FUSION: USING THE PROMIS-10 GLOBAL MENTAL HEALTH T SCORE

Solomito MJ, Kostyun RO, Dzurec L, Makanji H

Spine (Phila Pa 1976). 2025 Feb 1; 50(3): E46-E52. doi: 10.1097/BRS.0000000000005083.

Epub 2024 Jun 28. PMID: 38949247

RESUMEN (ABSTRACT)

Study Design: Retrospective comparative cohort.

Objective: Investigate how a patient's mental health, as measured using the PROMIS-10 Global Mental Health T-Score (MHT), influences their in-hospital recovery following elective one to two level lumbar fusion.

Summary of Background Data: While there is strong evidence to suggest mental disorders can influence a patient's postoperative recovery, there is a paucity of information detailing the association between unrecognized low mental health and surgical outcomes. The MHT may provide a more nuanced insight into a patient's preoperative mental health status.

Methods: 637 patients who underwent elective lumbar fusion were stratified into groups based on MHT scores: Above Average (AA >50), Average (40-50), and Below Average (BA <40). Outcomes analyzed included pain scores, opioid consumption, ambulation distance, and discharge disposition. Multivariate models controlled for confounding factors.

Results: Patients in the BA group reported higher pain, consumed more opioids, and had shorter ambulation distances than those in the AA group ($p=0.004$, $p=0.008$, and $p=0.020$, respectively). Additionally, the AA group was 84% less likely to be discharged to a facility compared to the BA group ($p=0.001$).

Conclusion: MHT was an independent predictor of immediate postoperative recovery, while a mental disorder diagnosis was not. A preoperative MHT <40 may represent an unrecognized risk factor for suboptimal recovery after lumbar fusion.

COMENTARIO

Este estudio retrospectivo analiza cómo la salud mental preoperatoria, evaluada a través del PROMIS-10 Global Mental Health T-Score (MHT), afecta la recuperación inmediata tras una cirugía electiva de fusión lumbar. El artículo destaca que la salud mental, más allá del diagnóstico de trastornos mentales, tiene un impacto significativo en el dolor postoperatorio, consumo de opioides y la distancia de deambulación.

RESULTADO

De los 637 pacientes estudiados, el 35.3% tenía una salud mental por encima del promedio, el 41.4% estaba en el rango promedio y el 23.3% tenía una salud mental por debajo del promedio. Los pacientes con un MHT por debajo de 40 consumieron un 39.3% más de opioides y caminaron un 29.7% menos al alta en comparación con el grupo con MHT por encima de 50 ($p<0.001$). Además, el grupo con MHT bajo fue cuatro veces más propenso a ser dado de alta a una institución de recuperación en lugar de a su domicilio, en comparación con aquellos con un MHT alto.

RELEVANCIA CLÍNICA

El PROMIS-10 MHT emerge como una herramienta importante para identificar pacientes con riesgo de recuperación subóptima tras una cirugía de fusión lumbar. Estos resultados sugieren que un MHT bajo preoperatorio debería ser un indicador clave para intervenciones como el apoyo psicológico prequirúrgico, con el objetivo de optimizar los resultados postoperatorios y reducir el uso de opioides y las complicaciones funcionales.

THE ASSOCIATION OF LUMBAR INTERVERTEBRAL DISC DEGENERATION WITH LOW BACK PAIN IS MODIFIED BY UNDERLYING GENETIC PROPENSITY TO PAIN

Suri P, Naeini MK, Heagerty PJ, Freidin MB, Smith IG, Elgaeva EE, Compte R, Tsepilov YA, Williams FMK

Spine J. 2025 Jan; 25(1): 8-17. doi: 10.1016/j.spinee.2024.05.018. Epub 2024 Jun 26.
PMID: 38942297; PMCID: PMC11637947

RESUMEN (ABSTRACT)

Background context: Associations between magnetic resonance imaging (MRI)-detected lumbar intervertebral disc degeneration (LDD) and low back pain (LBP) are often of modest magnitude. This association may be larger in specific patient subgroups.

Purpose: To examine whether the association between LDD and LBP is modified by underlying genetic predispositions to pain.

Study design: Cross-sectional study in UK Biobank (UKB) and Twins UK.

Patient samples: A genome-wide association study (GWAS) of the number of anatomical chronic pain locations was conducted in 347,538 UKB participants. The GWAS was used to develop a genome-wide polygenic risk score (PRS) in a holdout sample of 30,000 UKB participants. The PRS model was then used in analyses of 645 TwinsUK participants with standardized LDD MRI assessments.

Outcome measures: Ever having had LBP associated with disability lasting ≥ 1 month (LBP1).

Methods: Using the PRS as a proxy for “genetically-predicted propensity to pain”, TwinsUK participants were stratified into PRS quartiles. A “basic” model examined the association between an LDD summary score (LSUM) and LBP1, adjusting for covariates. A “fully-adjusted” model also adjusted for PRS quartile and LSUM x PRS quartile interaction terms.

Results: In the basic model, the odds ratio (OR) of LBP1 was 1.8 per standard deviation of LSUM (95% CI: 1.4-2.3). In the fully-adjusted model, there was a statistically significant LSUM-LBP1 association in quartile 4, the highest PRS quartile (OR=2.5, 95% CI: 1.7-3.7, $p=2.6 \times 10^{-6}$), and in quartile 3 (OR=2.0, 95% CI: 1.3-3.0, $p=0.002$), with small-magnitude associations in the lowest 2 PRS quartiles. PRS quartile was a significant effect modifier of the LSUM-LBP1 association (interaction $p \leq 0.05$).

Conclusions: Genetically-predicted propensity to pain modifies the LDD-LBP association, with the strongest association present in people with the highest genetic propensity to pain. Lumbar MRI findings may have stronger connections to LBP in specific subgroups of people.

COMENTARIO

Este estudio explora la relación entre la degeneración del disco intervertebral lumbar (LDD) detectada mediante resonancia magnética y el dolor lumbar (LBP), destacando cómo la predisposición genética al dolor influye en esta asociación. Utilizando un puntaje de riesgo poligénico (PRS) derivado del GWAS (genome-wide association study), los investigadores identificaron subgrupos con mayor susceptibilidad genética al dolor.

RESULTADO

El análisis incluyó a 645 participantes de la cohorte TwinsUK y mostró que el impacto de LDD en LBP fue significativamente mayor en los individuos en los percentiles más altos de predisposición genética al dolor (cuartiles 3 y 4 del PRS). El odds ratio para LBP fue de 2.5 en el cuartil más alto del PRS, mientras que en los cuartiles inferiores, las asociaciones fueron débiles o no significativas. Estos hallazgos sugieren que la genética modifica la relación entre las imágenes de LDD y la experiencia clínica de LBP.

RELEVANCIA CLÍNICA

El estudio propone que los puntajes de riesgo genético podrían usarse para identificar a pacientes en los que los hallazgos de imágenes de LDD tienen mayor relevancia clínica. Este enfoque estratificado podría ayudar a optimizar el manejo del dolor lumbar mediante intervenciones dirigidas a subgrupos específicos. Los resultados también subrayan la importancia de considerar factores genéticos en el análisis de los datos de imágenes espinales y su correlación con síntomas clínicos. Sería interesante conocer en futuros estudios cómo estos condicionantes genéticos pueden asociarse a una mejor o peor respuesta a determinados tratamientos.

ROLE OF MAGNETIC RESONANCE SPECTROSCOPY AND T2 RELAXOMETRY AS IMAGING BIOMARKER OF EARLY LUMBAR INTERVERTEBRAL DISC DEGENERATION

Bhari Thippeswamy P, Rajasekaran S, Ramachandran K, Easwaran M, Ramadevi SS, Sri Vijay Anand KS, Shetty AP, Mugesh Kanna R

Global Spine J. 2024 Dec 21: 21925682241311515. doi: 10.1177/21925682241311515.

Epub ahead of print. PMID: 39707876; PMCID: PMC11662342

RESUMEN (ABSTRACT)

Study Design: Observational comparative study.

Objective: To study the role of magnetic resonance spectroscopy (MRS) and T2 relaxometry (T2r) as imaging biomarkers for identifying early lumbar disc degeneration.

Methods: We evaluated 236 discs in normal volunteers and 215 discs in low back pain (LBP) patients by MRS and T2r to document the molecular spectra of various metabolites as well as disc hydration and collagen content, respectively. All volunteer discs were Pfirrmann grade 1 (PF1), whereas patients with LBP had PF 1 (n = 156) and PF 2 (n = 59). The study population was compared in three age groups: A (20-30 years), B (30-40 years), and C (40-50 years).

Results: T2r, an indicator of collagen and hydration, was higher in volunteers (121.8±31.1), compared to PF 1 patients (110.68±23.96) and PF 2 patients (90.15±25.81) (P=0.001). Proteoglycan assessed by MRS was more stable for volunteers (3.39±1.69) and PF 1 patients (3.6±1.69) but reduced in PF 2 patients (2.86±1.47), showing that structural molecules did not alter within the PF 1. However, lactate and other metabolites showed a difference even within PF1 between volunteers and LBP patients. We were able to identify a unique subset of PF 1 that had a normal value of proteoglycan and T2r but altered metabolite distribution, which may represent early disc degeneration (DD).

Conclusion: MRS and T2r can be used as imaging biomarkers for early DD by identifying altered metabolic activity with an intact matrix.

COMENTARIO

Este estudio analiza el uso combinado de espectroscopía por resonancia magnética (MRS) y T2 relaxometría (T2r) para detectar de manera temprana la degeneración del disco lumbar. Los investigadores buscaron determinar la utilidad de estas técnicas avanzadas para identificar alteraciones metabólicas y estructurales en etapas iniciales de la degeneración, especialmente en discos clasificados como grado 1 de Pfirrmann.

RESULTADO

El estudio incluyó 451 discos (236 de voluntarios sanos y 215 de pacientes con dolor lumbar). Los discos de grado 1 mostraron diferencias significativas en los valores metabólicos, con lactato y metabolitos asociados alterados en pacientes con dolor lumbar en comparación con voluntarios (p < 0.05). Los valores de T2r y proteoglicanos fueron similares en discos de grado 1, pero disminuyeron significativamente en discos de grado 2. El estudio identificó una subcategoría de discos con alteraciones metabólicas detectables mediante MRS, incluso sin cambios estructurales evidentes en la resonancia magnética convencional.

RELEVANCIA CLÍNICA

El uso de MRS y T2r permite identificar discos lumbares con alteraciones metabólicas tempranas antes de que ocurran cambios irreversibles en la matriz. Esto podría cambiar el paradigma del manejo clínico de la degeneración discal, permitiendo el desarrollo de intervenciones en etapas tempranas y evitando la progresión a condiciones más severas.

THE RELATIONSHIP BETWEEN PAIN AND DEPRESSIVE SYMPTOMS AFTER LUMBAR SPINE SURGERY

Skolasky RL, Riley LH 3rd, Maggard AM, Wegener ST

Pain. 2012 Oct; 153(10): 2092-2096. doi: 10.1016/j.pain.2012.06.026. Epub 2012 Aug 3
PMID: 22867701; PMCID: PMC6153436

RESUMEN (ABSTRACT)

Objective: This prospective cohort study examined changes in pain and depressive symptoms and characterized their relationship after lumbar spine surgery.

Methods: Data were collected from 260 individuals undergoing lumbar spine surgery, assessed preoperatively and at 3 and 6 months postoperatively using a pain intensity scale and the Patient Health Questionnaire depression scale (PHQ-9). Regression methods analyzed the association between pain reduction and depressive symptom improvement.

Results: Preoperative mean pain intensity was 5.2 (SD 2.4), with a mean depressive symptom score of 5.03 (SD 2.44). At 3 months, 63% of participants experienced significant pain reduction, but no significant improvement in depressive symptoms was observed (OR=1.07, 95% CI=0.58-1.98). At 6 months, those with significant pain reduction (63%) were nearly twice as likely to have decreased depressive symptoms (OR=1.93, 95% CI=1.15-3.25).

Conclusion: Pain reduction after lumbar spine surgery is associated with significant improvement in depressive symptoms at 6 months, suggesting that effective pain management may alleviate depression in this population.

COMENTARIO

Este estudio prospectivo analiza cómo la reducción del dolor tras cirugía lumbar afecta los síntomas depresivos. Aunque no se observaron mejoras significativas en los síntomas depresivos a los 3 meses, los resultados a los 6 meses subrayan una fuerte relación entre el manejo eficaz del dolor y la disminución de la depresión.

RESULTADO

El estudio incluyó a 260 pacientes con una edad promedio de 58 años. A los 6 meses, el 63% reportó una reducción significativa del dolor (reducción de 30% o más en la escala de intensidad de dolor), y estos pacientes tenían casi el doble de probabilidades de experimentar una mejora en sus síntomas depresivos en comparación con aquellos sin cambios en el dolor (OR=1.93, $p<0.05$). Además, las mejoras en el dolor a 6 meses estuvieron asociadas con una reducción promedio de 1.83 puntos en la escala PHQ-9.

RELEVANCIA CLÍNICA

Este estudio destaca la importancia de una evaluación integral del dolor y los síntomas depresivos en el seguimiento postoperatorio de pacientes con cirugía lumbar. Identificar pacientes con dolor persistente puede ser clave para implementar estrategias de manejo del dolor y apoyo psicológico, mejorando los resultados clínicos y la calidad de vida de los pacientes.

MRI-BASED PEDICLE BONE QUALITY SCORE: CORRELATION TO QUANTITATIVE COMPUTED TOMOGRAPHY BONE MINERAL DENSITY AND ITS ROLE IN QUANTITATIVE ASSESSMENT OF OSTEOPOROSIS

Li Q, Hu B, Yang H, Yang X, Wang L, Song Y

Spine J. 2024 Oct; 24(10): 1825-1832. doi: 10.1016/j.spinee.2024.06.007. Epub 2024 Jun 14.
PMID: 38880488

RESUMEN (ABSTRACT)

Background context: Bone quality in the pedicle region generally determines screw pullout strength, insertion torque, and vertebral body loading characteristics. Dual-energy X-ray absorptiometry (DEXA), as the gold standard for evaluating bone mineral density (BMD), cannot measure the BMD of specific parts, such as pedicle, and DEXA is limited in many ways. Recent studies have shown a correlation between the magnetic resonance imaging (MRI)-based vertebral bone quality (VBQ) score and BMD measured using DEXA or quantitative computed tomography (QCT). However, no studies have been reported on the MRI-based pedicle bone quality (PBQ) score. Moreover, few studies have investigated the relationship between MRI-based PBQ and osteoporosis.

Purpose: To create a new site-specific MRI-based PBQ assessment method and assess its diagnostic capacity in patients with normal BMD and osteopenia/osteoporosis.

Study design/setting: A retrospective study.

Patient sample: A total of 156 patients underwent lumbar fusion surgery for chronic low back pain at our hospital between 2021 and 2022, with lumbar QCT and T1-weighted MRI performed before surgery.

Outcome measures: Correlation of the PBQ score with QCT BMD, and the association between the PBQ score and presence of osteopenia/osteoporosis.

Results: In total, 156 patients participated in this study, including 51 in the Normal BMD group and 105 in the osteopenia/osteoporosis group. The PBQ score in the osteopenia/osteoporosis group was significantly higher than that in the normal BMD group (3.19 ± 0.55 vs 2.84 ± 0.51 , $p < .001$). Pearson's test showed a significant negative correlation between PBQ and QCT BMD ($r = -0.4887$, $p < .001$). The PBQ score correlated more strongly with QCT BMD ($r = -0.4887$) than VBQ ($r = -0.4078$).

Conclusions: In this study, we propose a novel, MRI-based pedicle-specific bone quality score. The PBQ score showed diagnostic utility, differentiating between patients with osteopenia/osteoporosis and those with normal BMD (AUC=0.776), and the PBQ score correlated more strongly with QCT BMD than VBQ.

COMENTARIO

Este estudio introduce un novedoso método para evaluar la calidad ósea de los pedículos lumbares mediante resonancia magnética (MRI). La investigación aborda una brecha en el manejo preoperatorio al ofrecer un enfoque específico para evaluar la calidad ósea en esta región crítica, complementando o incluso reemplazando técnicas como la DEXA y la QCT en ciertos escenarios.

RESULTADO

El estudio, que incluyó a 156 pacientes, mostró que la medición de la calidad ósea del pedículo (PBQ) basado en resonancia magnética se correlacionó significativamente con los valores de densidad mineral ósea (BMD) medidos por QCT ($r = -0.4887$, $p < .001$). Los pacientes con osteopenia/osteoporosis presentaron un PBQ significativamente más alto (3.19 ± 0.55) en comparación con aquellos con BMD normal (2.84 ± 0.51 , $p < .001$). Además, el PBQ tuvo un área bajo la curva (AUC) de 0.776, destacando su utilidad diagnóstica para diferenciar pacientes con osteopenia/osteoporosis de aquellos con BMD normal.

RELEVANCIA CLÍNICA

Este estudio demuestra que el puntaje PBQ es una herramienta útil y precisa para evaluar la calidad ósea de los pedículos lumbares, con implicaciones significativas para la planificación preoperatoria en cirugías de fusión espinal. La capacidad de identificar pacientes en riesgo de aflojamiento de tornillos mediante MRI puede mejorar la personalización del tratamiento y reducir las complicaciones mecánicas. Este método también podría ser un reemplazo práctico y libre de radiación para otras modalidades de imagen en la evaluación de la calidad ósea.

OPPORTUNISTIC HOUNSFIELD UNITS MEASUREMENTS ON COMPUTED TOMOGRAPHY SCANS CAN PREDICT THE NUMBER OF PREVALENT VERTEBRAL COMPRESSION FRACTURES IN OLDER ADULTS

Urrutia J, Demandes H, Rotman N

Eur Spine J. 2025 Jan 13. doi: 10.1007/s00586-025-08657-8. Epub ahead of print.
PMID: 39805999

RESUMEN (ABSTRACT)

Purpose: There is a growing interest in using computed tomography (CT) scans to opportunistically assess bone mineral density via Hounsfield units (HU). Previous studies have shown lower HU in patients with vertebral compression fractures (VCFs) and that HU can predict pre-existing VCFs. This study evaluated whether HU from CT scans can predict the number of prevalent VCFs.

Methods: We studied 353 patients (199 females) aged 58 and older who underwent thorax-abdomen-pelvis or thoracic-lumbar CT scans. HU were measured at T11 and L1. Inter- and intra-observer agreement measuring HU was assessed. We compared mean HU values using the T-test, performed Spearman's correlation between HU and VCFs, and conducted logistic and linear regression analyses to determine the independent effect of sex, age, and HU on the presence and number of VCFs.

Results: The median age was 73 years. Ninety-eight patients had at least one VCF, with 46 having one and 52 having two or more VCFs. Inter- and intra-observer agreement assessing HU was excellent (ICC = 0.98 and 0.99 respectively). Mean HU were significantly lower in patients with VCFs (91.14±39.33) than in patients without VCFs (145.03±41.07, $p < 0.01$). HU negatively correlated with the number of VCFs ($r = -0.54$, $p < 0.01$). Logistic regression showed that age ($p < 0.01$) and HU ($p < 0.01$) predicted the presence of VCFs. Linear regression found that HU independently predicted the number of VCFs ($p < 0.01$), while age ($p = 0.67$) and sex ($p = 0.12$) did not.

Conclusion: HU from CT scans can predict the presence and number of VCFs.

COMENTARIO

Este estudio evalúa el uso de las unidades Hounsfield (HU) obtenidas en tomografías computarizadas (CT) para predecir la cantidad de fracturas por compresión vertebral (VCFs) en adultos mayores. Se busca validar este método como una alternativa menos invasiva y de bajo costo para la evaluación de la calidad ósea y el riesgo de fracturas.

RESULTADO

El estudio incluyó a 353 pacientes mayores de 58 años, con una edad media de 73 años, de los cuales 98 tenían al menos una VCF. Los valores de HU fueron significativamente más bajos en pacientes con fracturas (91.14±39.33) en comparación con aquellos sin fracturas (145.03±41.07, $p < 0.01$). La correlación entre HU y el número de fracturas fue negativa y significativa ($r = -0.54$, $p < 0.01$). El análisis de regresión logística reveló que los valores de HU y la edad predicen la presencia de VCFs, mientras que los valores de HU predicen de forma independiente la cantidad de fracturas, sin influencia significativa de la edad o el sexo.

RELEVANCIA CLÍNICA

El uso de HU en tomografías computarizadas ofrece una herramienta valiosa y accesible para identificar pacientes con mayor riesgo de fracturas por compresión vertebral. Este enfoque podría desplazar a la DXA en contextos donde esta técnica presenta limitaciones, permitiendo un diagnóstico más temprano y una intervención dirigida en poblaciones vulnerables.

EPIDEMIOLOGY COMMITTEE OF THE KOREAN SOCIETY OF BONE METABOLISM. LOW-DOSE GLUCOCORTICOID INCREASE THE RISK OF FRACTURE IN POSTMENOPAUSAL WOMEN WITH LOW BONE MASS: A RETROSPECTIVE COHORT STUDY

Park SY, Ahn SH, Bae GH, Jang S, Kwak MK, Kim HY, Kim SH

Osteoporos Int. 2024 Oct; 35(10): 1779-1787. doi: 10.1007/s00198-024-07159-5. Epub 2024 Jul 2. PMID: 38953946

RESUMEN (ABSTRACT)

Summary: Long-term glucocorticoid (GC) treatment is associated with osteoporosis and fractures. This study investigated whether low-dose GC treatment also increases the risk of osteoporotic fractures. Results showed that even low-dose GC treatment increased the risk of osteoporotic fractures, especially spinal fractures.

Purpose: To investigate the effect of low-dose glucocorticoid (GC) therapy on fracture risk in postmenopausal women with low bone mass.

Methods: A retrospective cohort study of 119,790 66-year-old postmenopausal women with low bone mass was conducted. GC users were stratified into five groups based on daily dose (DDD). The risk of major osteoporotic fractures (MOF) and non-MOFs was analyzed during a one-year follow-up.

Results: The risk of total fractures was higher in moderate-to-high GC dosage groups (G3-G5). The risk of MOFs was elevated across all GC groups except G2. Spine fractures significantly increased in all GC groups except G2.

Conclusion: Low-dose GC therapy can increase the risk of osteoporotic fractures, particularly spine fractures, in postmenopausal women with low bone mass.

COMENTARIO

Este estudio aborda el impacto del tratamiento con glucocorticoides en dosis bajas en mujeres postmenopáusicas con masa ósea baja. Los hallazgos subrayan la relación entre dosis acumuladas de glucocorticoides y el aumento en la incidencia de fracturas, especialmente en la columna vertebral.

RESULTADO

El análisis incluyó 119,790 mujeres postmenopáusicas. La incidencia de fracturas fue significativamente mayor en los grupos tratados con glucocorticoides (2.25% vs. 1.89%, $p < 0.001$). El riesgo de fracturas mayores (MOF) aumentó significativamente en todos los grupos tratados, excepto en el grupo de dosis moderadas (G2). Los resultados también destacaron un aumento del riesgo de fracturas vertebrales incluso en los usuarios de dosis muy bajas (G1: HR 1.32, $p < 0.05$).

RELEVANCIA CLÍNICA

Este estudio enfatiza la necesidad de manejo preventivo y vigilancia activa de la osteoporosis inducida por glucocorticoides incluso en pacientes que reciben dosis bajas. Los hallazgos pueden llevar a reconsiderar los umbrales para el tratamiento preventivo en mujeres con osteopenia bajo terapia de glucocorticoides. La implementación de estas recomendaciones podría reducir significativamente el riesgo de fracturas relacionadas con el tratamiento.

LATERAL APPROACH WITH AND WITHOUT POSTERIOR STABILIZATION FOR LUMBAR PYOGENIC SPONDYLODISCITIS TREATMENT: A RETROSPECTIVE STUDY WITH AN AVERAGE FOLLOW-UP OF 7 YEARS

Bassani J, Terrasa S, Kido G, Gruenberg M, Petracchi M, Solá C, Pereira Duarte M

J Minim Invasive Spine Surg Tech. Volume 9 (Suppl 2); 2024

DOI: <https://doi.org/10.21182/jmisst.2024.01410>

RESUMEN (ABSTRACT)

Objective: The aim of this study was to present the results after an average of 7-year follow-up in patients diagnosed with pyogenic spondylodiscitis (PS) treated with lumbar discectomy and fusion through minimally invasive lateral lumbar interbody fusion (LLIF), with and without posterior stabilization.

Methods: In this retrospective analysis, patients diagnosed with PS treated with minimally invasive LLIF were studied. Variables included C-reactive protein (CRP), blood cultures, and findings on magnetic resonance imaging, computed tomography, and x-ray examinations. The classification of PS according to Pola was recorded.

Results: Twenty-one patients were male (70%) and 9 were female (30%), with an average age of 67.6 years (range, 33-85 years). The average follow-up was 83.2 months (range, 12-160 months). In 7 out of the 30 cases, treatment consisted exclusively of discectomy and anterior fusion through LLIF. Bone consolidation was observed in 27 out of 30 cases (90%), with an average postoperative CRP level of 5.77 ± 5.00 mg/L at the end of follow-up.

Conclusion: The treatment of lumbar PS through debridement and minimally invasive LLIF, with or without posterior stabilization, resulted in infection control over an average follow-up of 83 months.

COMENTARIO

Este estudio retrospectivo evalúa el uso del abordaje lateral (LLIF) mínimamente invasivo para el tratamiento de la espondilodiscitis piógena lumbar (PS). El análisis se centra en el control de la infección, la consolidación ósea y la efectividad del abordaje "stand-alone" (LLIF sin estabilización posterior) comparado con el uso combinado de estabilización posterior.

RESULTADO

El estudio incluyó a 30 pacientes (70% hombres, edad media de 67.6 años) con un seguimiento promedio de 83.2 meses. El LLIF logró una tasa de consolidación ósea del 90%. En los 7 casos tratados exclusivamente con LLIF, 6 alcanzaron consolidación ósea. No se observaron recurrencias de la infección en ninguno de los grupos.

RELEVANCIA CLÍNICA

El abordaje lateral mínimamente invasivo representa una alternativa eficaz para el tratamiento de la espondilodiscitis lumbar. Ofrece ventajas significativas como menor daño tisular, tiempo quirúrgico reducido y ha demostrado ser eficaz para el control de la infección. No se encontraron diferencias en el número de complicaciones mecánicas entre los grupos con o sin instrumentación posterior. Sin embargo, los autores recomiendan el abordaje combinado con estabilización posterior en casos con inestabilidad mecánica o déficit neurológico.

DIAGNOSIS AND MANAGEMENT OF DE NOVO NON-SPECIFIC SPINAL INFECTIONS: EUROPEAN ASSOCIATION OF NEUROSURGICAL SOCIETIES (EANS) SPINE SECTION DELPHI CONSENSUS RECOMMENDATIONS

Kramer A, Thavarajasingam SG, Neuhoff J, Davies B, Barbagallo G, Debono B, Depreitere B, Eicker SO, Gabrovsky N, Gandía-González ML, Ivanov M, Kaiser R, Kaprovoy S, Konovalov N, Lafuente J, Maciejczak A, Meyer B, Pereira P, Petrova Y, Peul WC, Reizinho C, Ryang YM, Sampron N, Schär R, Tessitore E, Thomé C, Timothy J, Vleggeert-Lankamp C, Demetriades AK, Shiban E, Ringel F

Brain and Spine. Volume 5, 2025. 104178. ISSN 2772-5294.
<https://doi.org/10.1016/j.bas.2024.104178>

RESUMEN (ABSTRACT)

Introduction: The management of de novo non-specific spinal infections (spondylodiscitis - SD) remains inconsistent due to varying clinical practices and a lack of high-level evidence, particularly regarding the indications for surgery.

Research question: This study aims to develop consensus recommendations for the diagnosis and management of SD, addressing diagnostic modalities, surgical indications, and treatment strategies.

Material and methods: A Delphi process was conducted with 26 experts from the European Association of Neurosurgical Societies (EANS). Sixty-two statements were developed on diagnostic work-up, management decisions, surgical techniques, non-surgical treatment, and follow-up and submitted to the panel of experts.

Results: Consensus was reached on 38 of 62 statements. MRI was confirmed as the gold standard for diagnosis. Regarding surgical indications, the panel agreed that any new neurological deficit, even subtle, warrants surgical consideration. Motor deficits with a motor score (MRC) below 4 and bladder or bowel dysfunction were unanimously considered clear indications for surgery. For spinal deformity and instability, thresholds such as kyphosis $>20^\circ$, scoliosis $>10^\circ$, and vertebral body collapse $>50\%$ were established to guide surgical decision-making. Minimally invasive surgery (MIS) was endorsed whenever feasible, and a 12-week antibiotic treatment regimen was favored in cases of complicated infections.

Discussion and conclusion: This EANS consensus provides updated recommendations for SD management, incorporating recent evidence on improved outcomes with surgical therapy. While these guidelines offer a more structured approach to clinical decision-making, further research is required to optimize surgical timing and validate the long-term impact of these treatment strategies.

COMENTARIO

Este artículo presenta un consenso Delphi realizado por la EANS sobre el manejo de la espondilodiscitis. El estudio aborda la falta de uniformidad en las prácticas clínicas actuales y busca estandarizar las indicaciones quirúrgicas y los tratamientos basados en evidencia.

RESULTADO

El consenso incluyó 62 afirmaciones, de las cuales 38 alcanzaron consenso. Se estableció la resonancia magnética (MRI) con contraste como el estándar de oro para el diagnóstico. Las indicaciones quirúrgicas incluyeron déficits neurológicos nuevos, colapso vertebral $>50\%$ y deformidades significativas (cifosis $>20^\circ$, escoliosis $>10^\circ$). Las técnicas quirúrgicas mínimamente invasivas (MIS) fueron recomendadas siempre que fuera posible. En cuanto a tratamientos conservadores, se recomendó un régimen de antibióticos de 12 semanas para infecciones complicadas.

RELEVANCIA CLÍNICA

Este consenso proporciona pautas claras para el diagnóstico y manejo de la espondilodiscitis de novo, destacando el papel crucial de las imágenes diagnósticas y la intervención quirúrgica en casos avanzados. Aunque estas recomendaciones representan un avance significativo, se necesita más investigación para validar estas estrategias y optimizar el manejo individualizado en cada caso.

THE EFFECT OF DENOSUMAB ON PAIN AND RADIOLOGICAL IMPROVEMENT IN GIANT CELL TUMOURS OF THE SPINE IN THE ACUTE SETTING

Beresford-Cleary N, Dandurand C, Mawhinney G, Kaiser R, Alageel M, Reynolds J
 Global Spine J. 2025 Jan 9: 21925682251314378. doi: 10.1177/21925682251314378.
 Epub ahead of print. PMID: 39787325; PMCID: PMC11719420

RESUMEN (ABSTRACT)

Study Design: Retrospective cohort study.

Objectives: To assess the effect of denosumab on tumor characteristics and symptom relief in the acute phase of treatment for spinal giant cell tumors (GCT).

Methods: Sixteen patients with biopsy-confirmed spinal GCT were treated with denosumab as a neo-adjuvant or standalone therapy. MRI and PET scans were used to assess tumor characteristics, and patient-reported outcomes were evaluated for pain relief. Volumetric tumor reduction, epidural spinal cord compression (ESCC) changes, and PET standardized uptake values (SUV) were measured.

Results: Following treatment, all patients experienced pain improvement, with 68.7% reporting being pain-free and 43.75% noting improvement within 48 hours. Tumour volume showed a mean reduction of 37.3% ($p < .001$). Eight patients with high-grade ESCC demonstrated significant improvement to low-grade ESCC ($p = .016$). PET SUV decreased significantly from a median baseline of 14.57 to 4.8 ($p < .001$).

Conclusions: Denosumab demonstrates significant clinical and radiographic improvements in spinal GCTs during the acute phase, facilitating safer surgical resection and improving patient symptoms.

COMENTARIO

Este estudio retrospectivo analiza la eficacia del tratamiento con denosumab en tumores gigantes (GCT) de la columna vertebral, evaluando sus efectos en la reducción del volumen tumoral y la mejora del dolor en la fase aguda del tratamiento. Este enfoque es especialmente relevante para casos en los que el tratamiento quirúrgico inmediato no es factible.

RESULTADO

De los 16 pacientes tratados, el 68.7% quedó libre de dolor, y un 43.75% mostró mejoras en menos de 48 horas. El volumen tumoral se redujo en promedio un 37.3% ($p < .001$), y 7 de los 8 pacientes con ESCC de alto grado mejoraron significativamente. Los valores de PET SUV también disminuyeron significativamente, indicando una reducción de la actividad metabólica tumoral. Además, los pacientes tratados no presentaron recurrencia local durante un seguimiento promedio de 6.2 años.

RELEVANCIA CLÍNICA

Denosumab se posiciona como una herramienta clave en el manejo de tumores gigantes de células óseas de la columna, proporcionando alivio rápido del dolor y facilitando la planificación quirúrgica al reducir el volumen tumoral y proteger las estructuras neurovasculares.

“ULTRALOW-DOSE” CT WITHOUT SEDATION IN PEDIATRIC PATIENTS WITH NEUROMUSCULAR SCLIOSIS

Yee NJ, Iorio C, Shkumat N, Rocos B, Lebel D, Camp M

J Pediatr Orthop. 2025 Jan 1; 45(1): e43-e48. doi: 10.1097/BPO.0000000000002786.

Epub 2024 Aug 22. PMID: 39169901; PMCID: PMC11627314

RESUMEN (ABSTRACT)

Background: Children with neuromuscular scoliosis undergoing scoliosis surgery face substantial rates of complications. This study focuses on enabling instrumentation planning for their abnormal vertebral and pelvic anatomy and osteopenia. This study assessed the feasibility of an “ultralow-dose” CT (ULD CT) protocol without sedation in pediatric patients with neuromuscular scoliosis who often have comorbid movement disorders.

Methods: Children with neuromuscular scoliosis underwent spine X-ray and ULD CT scans. Chart reviews assessed disease etiology and comorbidities. Radiation dose was quantified through Monte-Carlo simulations, and CT image quality was assessed for its use in preoperative planning and intraoperative navigation.

Results: Fourteen patients (average age 14 ± 3 years) participated. Radiation doses were comparable between spine X-ray (0.5 ± 0.2 mSv) and ULD CT (0.6 ± 0.1 mSv). ULD CT scans provided adequate quality for preoperative assessment and intraoperative navigation. Only one patient required sedation due to movement disorders.

Conclusion: ULD CT without sedation is feasible and provides accurate anatomical assessments with comparable radiation doses to standard radiographs, proving beneficial despite movement disorders.

COMENTARIO

Este estudio explora la viabilidad del uso de tomografía computarizada de dosis ultrabaja (ULD CT) sin sedación para la planificación preoperatoria en pacientes pediátricos con escoliosis neuromuscular. Dado que estos pacientes suelen presentar anatomía vertebral anormal y trastornos del movimiento, el estudio aborda un desafío clínico significativo al buscar una solución de imagen de bajo riesgo y alta utilidad.

RESULTADO

Se incluyeron 14 pacientes con un promedio de edad de 14 años. El protocolo de ULD CT logró una calidad de imagen adecuada para la planificación preoperatoria, permitiendo la evaluación de diámetros pediculares y obstrucciones óseas para la inserción de tornillos. Las dosis de radiación fueron similares a las de las radiografías estándar (0.6 ± 0.1 mSv vs. 0.5 ± 0.2 mSv; $p > 0.05$), con una reducción significativa respecto a las técnicas de CT convencionales. Solo un paciente requirió sedación debido a comorbilidades severas, destacando la tolerabilidad general del protocolo.

RELEVANCIA CLÍNICA

El uso de ULD CT ofrece una alternativa valiosa a las técnicas convencionales de imágenes en pacientes pediátricos con escoliosis neuromuscular, al equilibrar la reducción de exposición a radiación y la calidad diagnóstica. Este enfoque mejora la planificación quirúrgica y permite la navegación intraoperatoria precisa, minimizando riesgos asociados con la sedación y la radiación excesiva. La implementación de este protocolo podría redefinir los estándares de cuidado en esta población de pacientes complejos.

DO NOT FORGET THE SPINE MRI IN CHILDREN WITH ARTHROGRYPOSIS MULTIPLEX CONGENITA: HIGH PREVALENCE OF TETHERED SPINAL CORD AND PRELIMINARY CLINICAL FINDINGS FOLLOWING DETETHERING

Nugraha HK, Hariharan AR, Huser AJ, Feldman DS, Asadi-Moghaddam K

J Pediatr Orthop. 2025 Feb 1; 45(2): e186-e191. doi: 10.1097/BPO.0000000000002839.

Epub 2024 Oct 9. PMID: 39380182

RESUMEN (ABSTRACT)

Background: Arthrogyposis multiplex congenita (AMC) encompasses congenital conditions with joint contractures in 2 or more joints. Patients with AMC may have scoliosis and neural axis malformations. The study aimed to determine the prevalence of tethered spinal cord (TSC), characterized by a low-lying conus medullaris, and secondarily, present preliminary findings following surgical untethering in children with AMC.

Methods: Patients 18 years of age and younger with a diagnosis of AMC and a spine MRI were identified. The presence of a TSC was defined as a low-lying conus with termination at or below the lower third of the L2 vertebral body. The medical records of patients with AMC who underwent untethering were examined to evaluate preoperative and postoperative clinical findings. The prevalence of TSC in AMC patients was compared with published normative data using χ^2 analysis.

Results: Forty-two of 105 AMC patients (40%) had TSCs. There was a greater percentage of patients with AMC and a TSC compared with the unaffected population ($P < 0.0001$). Sixteen patients underwent detethering through filum terminale sectioning. Nine patients had preoperative neurological deficits in addition to their AMC. There were no postoperative complications. All patients had improvement in their bowel and bladder symptoms within 3 months after their detethering procedure.

Conclusions: TSC is more prevalent in the pediatric population with AMC compared with those without AMC. MRI is recommended for all patients with AMC due to its high prevalence. Although not a benign procedure, surgical detethering may have potential benefits for children with AMC.

COMENTARIO

Este estudio retrospectivo evalúa la prevalencia de médula anclada (TSC) en niños con artrogriposis múltiple congénita (AMC) y presenta hallazgos preliminares tras el procedimiento de desanclaje quirúrgico (detethering). Destaca la importancia de realizar resonancias magnéticas sistemáticas en esta población debido al alto riesgo de TSC y sus complicaciones neurológicas y ortopédicas.

RESULTADO

Entre los 105 pacientes con AMC evaluados, el 40% presentaba TSC, una proporción significativamente mayor que en la población pediátrica general ($P < 0.0001$). Dieciséis pacientes se sometieron a cirugía de liberación de médula anclada, logrando mejoras notables en síntomas como la incontinencia urinaria, el estreñimiento y la fuerza muscular en las extremidades inferiores. No se registraron complicaciones postoperatorias. Estos hallazgos sugieren que el procedimiento de desanclaje puede detener o revertir algunos de los déficits neurológicos asociados a la TSC en pacientes con AMC.

RELEVANCIA CLÍNICA

El estudio resalta la necesidad de incluir imágenes de resonancia magnética en el manejo de pacientes pediátricos con AMC para identificar y tratar de manera temprana la TSC. El tratamiento quirúrgico puede ofrecer mejoras funcionales significativas y prevenir la progresión de complicaciones neurológicas y ortopédicas en esta población. Este enfoque puede cambiar el estándar de cuidado en la evaluación y tratamiento de AMC.

CAN INTRA-OPERATIVE CELL SALVAGE REDUCE THE RATE OF ALLOGENEIC TRANSFUSION IN PEDIATRIC SPINAL DEFORMITY SURGERY?

Chan V, Shumilak G, Malhotra AK, Lebel DE, Skaggs DL

Global Spine J. 2024 Dec 17: 21925682241309287. doi: 10.1177/21925682241309287

Epub ahead of print. PMID: 39690436; PMCID: PMC11653374

RESUMEN (ABSTRACT)

Study Design: Retrospective cohort study.

Objectives: The objective of this study was to characterize the association between cell-salvage and allogeneic transfusion rate in pediatric patients undergoing posterior arthrodesis for scoliosis.

Methods: The NSQIP Pediatric database (2016-2022) was used. Patients under the age of 18 who received posterior arthrodesis with 7 or more surgical levels for spinal deformity correction were included. Rates of cell-salvage and allogeneic transfusion were determined. The impact of cell-salvage on the rate of allogeneic transfusion was assessed using chi-square tests and multivariable logistic regression.

Results: A total of 34,241 patients were included. The rate of allogeneic transfusion was 21.6% (n=7407). Rates varied by scoliosis type: idiopathic (12.3%), neuromuscular (50.8%), and congenital/syndromic (25.9%). Cell-salvage was used in 71.1% of patients. Multivariable regression revealed that longer operative time, non-idiopathic scoliosis, preoperative hematocrit <35, and ≥13 surgical levels were associated with higher odds of allogeneic transfusion. Cell-salvage, increasing age, and weight were associated with lower odds of allogeneic transfusion. Cell-salvage was effective in reducing allogeneic transfusion rates in idiopathic scoliosis but not in neuromuscular or congenital/syndromic scoliosis.

Conclusion: Cell-salvage is associated with reduced allogeneic transfusion rates in idiopathic scoliosis surgery.

COMENTARIO

Este estudio examina el impacto del uso intraoperatorio de sistemas de recuperación de sangre en la reducción de transfusiones alogénicas en cirugías de deformidad pediátrica. La investigación se centra en diferentes tipos de escoliosis y factores asociados con las transfusiones.

RESULTADO

De los 34,241 pacientes incluidos, el 21.6% requirió transfusión alogénica. El recuperador se usó en el 71.1% de los casos y mostró una reducción significativa de las transfusiones alogénicas en pacientes con escoliosis idiopática (12.3%, $p < 0.001$). Sin embargo, no se observó un impacto significativo en escoliosis neuromuscular (50.8%) ni en escoliosis congénita/sindrómica (25.9%). Factores como mayor número de niveles quirúrgicos (>13) y hematocrito preoperatorio <35 se asociaron con un mayor riesgo de transfusión alogénica, mientras que el uso del recuperador, mayor edad y peso redujeron dicho riesgo.

RELEVANCIA CLÍNICA

El uso del recuperador de sangre en cirugías de escoliosis idiopática pediátrica demuestra ser una estrategia eficaz para minimizar las transfusiones alogénicas y sus riesgos asociados, como complicaciones infecciosas y reacciones inmunológicas. Este hallazgo respalda su implementación en estos casos, mientras que su efectividad en escoliosis neuromuscular y congénita requiere más investigación para identificar estrategias complementarias de manejo de sangre.

CORTICAL ASTROCYTES PRIME THE INDUCTION OF SPINE PLASTICITY AND MIRROR IMAGE PAIN

Ishikawa T, Eto K, Kim SK, Wake H, Takeda I, Horiuchi H, Moorhouse AJ, Ishibashi H, Nabekura J
Pain. 2018 Aug; 159(8): 1592-1606. doi: 10.1097/j.pain.0000000000001248. PMID: 29672449

RESUMEN (ABSTRACT)

Background: Peripheral nerve injury can lead to chronic pain, including “mirror image pain,” where pain manifests contralaterally to the injury. This study investigates the role of cortical astrocytes in the primary somatosensory cortex (S1) ipsilateral to the injury in inducing synaptic plasticity and mirror image pain.

Methods: In vivo two-photon calcium imaging was used to observe neuron and astrocyte activity in the ipsilateral S1 cortex after nerve injury in mice. The role of inhibitory circuits and astrocytes in remodeling synapses and inducing mechanical allodynia was examined. Pharmacological manipulations and callosotomy were employed to dissect the contributions of cortical circuits.

Results: Enhanced astrocyte and inhibitory neuron activity in the ipsilateral S1 cortex was observed, mediated by transcallosal inputs. Blocking local inhibitory circuits revealed astrocyte-dependent spine plasticity and allodynia. Astrocytic calcium signaling was shown to drive synaptic remodeling.

Conclusion: Cortical astrocytes in the ipsilateral S1 are critical for initiating synaptic plasticity and mirror image pain after nerve injury, suggesting new targets for pain management.

COMENTARIO

Este estudio profundiza en los mecanismos neurobiológicos que explican el dolor en la extremidad contralateral a una lesión nerviosa periférica, conocido como dolor de imagen especular. Utilizando modelos animales y técnicas avanzadas como la imagen por dos fotones, los autores identifican un papel crucial de los astrocitos corticales y las entradas transcallosas en la reorganización sináptica.

RESULTADO

El estudio demuestra que las señales de calcio en astrocitos del córtex somatosensorial ipsilateral están significativamente aumentadas después de una lesión nerviosa, lo que desencadena la formación de nuevas espinas dendríticas. Al bloquear las neuronas inhibitorias locales, este proceso llevó a una alodinia mecánica en la pata no lesionada. Además, se validó que las entradas transcallosas desde el córtex contralateral son esenciales para la activación de los astrocitos y el dolor reflejado.

RELEVANCIA CLÍNICA

Este trabajo proporciona nuevas perspectivas sobre el papel de los astrocitos en el desarrollo del dolor crónico y sugiere que las intervenciones dirigidas a la actividad astrocitaria o a las conexiones transcallosas podrían ser estrategias prometedoras para tratar el dolor reflejado u otras formas de dolor neuropático.

CLINICAL MANAGEMENT OF BONE LOSS IN CERVICAL TOTAL DISC ARTHROPLASTY: LITERATURE REVIEW AND TREATMENT RECOMMENDATIONS

Spece H, Khachatryan A, Phillips FM, Lanman TH, Andersson GBJ, Garrigues GE, Bae H, Jacobs JJ, Kurtz SM

Eur Spine J. 2024 Aug; 33(8): 2969-2981. doi: 10.1007/s00586-024-08407-2. Epub 2024 Jul 16. PMID: 39009847

RESUMEN (ABSTRACT)

Purpose: Cervical total disc replacement (cTDR) has been established as an alternative treatment for degenerative cervical radiculopathy and myelopathy. While the rate of complications for cTDR is reasonably low, recent studies have focused on bone loss after cTDR. The purpose of this work is to develop a clinical management plan for cTDR patients with evidence of bone loss. To guide our recommendations, we undertook a review of the literature and aimed to determine: (1) how bone loss was identified/imaged, (2) whether pre- or intraoperative assessments of infection or histology were performed, and (3) what decision-making and revision strategies were employed.

Methods: We performed a search of the literature according to PRISMA guidelines. Included studies reported the clinical performance of cTDR and identified instances of cervical bone loss.

Results: Eleven case studies and 20 cohort studies were reviewed, representing 2073 patients with 821 reported cases of bone loss. Bone loss was typically identified on radiographs during routine follow-up or by computed tomography (CT) for patients presenting with symptoms. Assessments of infection as well as histological and/or explant assessment were sporadically reported. Across all reviewed studies, multiple mechanisms of bone loss were suspected, and severity and progression varied greatly. Many patients were reportedly asymptomatic, but others experienced symptoms like progressive pain and paresthesia.

Conclusion: Our findings demonstrate a critical gap in the literature regarding the optimal management of patients with bone loss following cTDR, and treatment recommendations based on our review are impractical given the limited amount and quality evidence available. However, based on the authors' extensive clinical experience, close follow-up of specific radiographic observations and serial radiographs to assess the progression/severity of bone loss and implant changes are recommended. CT findings can be used for clinical decision-making and further follow-up care. The pattern and rate of progression of bone loss, in concert with patient symptomatology, should determine whether non-operative or surgical intervention is indicated. Future studies involving implant retrieval, histopathological, and microbiological analysis for patients undergoing cTDR revision for bone loss are needed.

COMENTARIO

Revisión sistemática de la literatura existente sobre la pérdida ósea periprotésica en artroplastias cervicales totales de disco (cTDR) que propone recomendaciones de manejo clínico. La pérdida ósea, un fenómeno emergente en cTDR, plantea desafíos significativos para el diagnóstico y tratamiento debido a su etiología multifactorial y falta de estándares clínicos bien definidos.

RESULTADO

La revisión abarcó 31 estudios (11 casos clínicos y 20 estudios de cohortes), con 2073 pacientes, de los cuales 821 presentaron pérdida ósea. La pérdida ósea se detectó generalmente mediante radiografías en seguimientos rutinarios o tomografías computarizadas en pacientes sintomáticos. Solo un 15% de los estudios incluyeron evaluaciones preoperatorias de infección, y un porcentaje menor realizó análisis histológicos o de explantes durante las revisiones. Los síntomas variaron desde asintomáticos hasta dolor progresivo y parestesias. Se identificaron lagunas críticas en la literatura, incluida la falta de datos prospectivos a largo plazo y estrategias de manejo uniformes.

RELEVANCIA CLÍNICA

Pone de relieve un problema que nos encontraremos en los próximos años: la osteolisis adyacente a las prótesis totales de disco cervical. Exponen una exhaustiva revisión de la literatura sobre este tema y exponen su visión del manejo.

FEASIBILITY STUDY FOR EVALUATING CERVICAL INTERVERTEBRAL DISC DEGENERATION USING AXIAL DIFFUSION TENSOR IMAGING

Wei Y, Hu F, Sun S, Kang X, Xi Z

Eur Spine J. 2025 Jan 13. doi: 10.1007/s00586-025-08660-z. Epub ahead of print.

PMID: 39804502

RESUMEN (ABSTRACT)

Background: Intervertebral disc (IVD) degeneration is the main cause of neck pain. Although conventional magnetic resonance imaging (MRI) can detect morphological changes in intervertebral disc degeneration, it cannot provide accurate and objective evaluations. Magnetic resonance diffusion tensor imaging (DTI) reflects the microstructural changes in tissues by describing the diffusion of water molecules. It was initially applied to the evaluation of lumbar disc degeneration; however, no study has used DTI to evaluate cervical disc degeneration.

Objective: To conduct a prospective study to evaluate the efficacy and feasibility of DTI in quantifying cervical disc degeneration by correlating the main parameters of axial DTI of intervertebral discs, namely fractional anisotropy (FA) and mean diffusivity (MD) values, using the Pfirrmann grade.

Methods: The cervical discs of 30 symptomatic volunteers with neck pain and 20 asymptomatic volunteers were assessed using a 3.0 T magnetic resonance scanner. We evaluated intervertebral discs from C3/4 to C6/7 in each volunteer. The Pfirrmann grades, FA value, and MD value on the conventional magnetic resonance imaging were evaluated. The Kruskal-Wallis test and Wilcoxon rank-sum test were used to compare the FA and MD values of subjects with different degeneration levels.

Results: Statistical analysis showed that the FA value of the nucleus pulposus in the patient group was significantly higher than that in the asymptomatic volunteers, and the MD value of the nucleus pulposus was significantly lower than that in the asymptomatic volunteers, and the difference was significant ($P < 0.05$). In the study group, with an increase in cervical intervertebral disc grade, the FA value of the nucleus pulposus also showed a gradual upward trend, and this difference was significant ($P < 0.05$). The MD value of the nucleus pulposus showed a gradual downward trend, except between grades I and II, which indicates that the axial FA value can better show the early pathological changes of the cervical intervertebral disc.

Conclusions: The FA and MD values of the cervical intervertebral disc can quantitatively evaluate the degree of degeneration of the cervical intervertebral disc; axial DTI imaging technology can provide a good theoretical basis for the imaging diagnosis of cervical intervertebral disc degeneration and has important clinical application value.

COMENTARIO

Este estudio evalúa la viabilidad del uso de la técnica de imagen por tensor de difusión (DTI) para cuantificar la degeneración del disco intervertebral cervical. Utilizando parámetros avanzados como la anisotropía fraccional (FA) y la difusividad media (MD), los autores intentan superar las limitaciones de los métodos tradicionales, como la clasificación de Pfirrmann basada en resonancia magnética (MRI) convencional.

RESULTADO

Se analizaron 50 voluntarios, 30 sintomáticos y 20 asintomáticos, para un total de 188 discos intervertebrales evaluados. Los resultados mostraron que los valores de FA aumentaron significativamente con la progresión de la degeneración del disco ($p < 0.05$), mientras que los valores de MD disminuyeron de manera significativa, excepto entre los grados I y II de la clasificación de Pfirrmann. Los valores de FA mostraron una fuerte correlación con el grado de degeneración ($\rho = 0.8363$, $p < 0.01$), lo que indica su capacidad para detectar cambios patológicos tempranos en los discos intervertebrales cervicales.

RELEVANCIA CLÍNICA

El estudio destaca el potencial de la técnica DTI como una herramienta diagnóstica cuantitativa no invasiva para evaluar la degeneración temprana del disco intervertebral cervical. La capacidad de identificar cambios microestructurales podría complementar las estrategias diagnósticas actuales y mejorar la planificación terapéutica en pacientes con dolor cervical relacionado con la degeneración discal. Estos hallazgos abren una nueva vía para el uso de imágenes avanzadas en el diagnóstico precoz y el seguimiento clínico.

TRIGEMINAL NEURALGIA AS A PRESENTATION OF HIGH CERVICAL STENOSIS: A SYSTEMATIC REVIEW OF THE LITERATURE

Barbagli G, Aglan O, Hussein A, Soto-Rubio D, Pacheco-Barrios N, Li C, Al-Arfaj A, Kelbert J, Dholaria N, Pico A, Deaver CM, Alhalal I, Prim M, Baaj AA

Eur Spine J. 2025 Jan 10. doi: 10.1007/s00586-024-08614-x. Epub ahead of print.

PMID: 39792172

RESUMEN (ABSTRACT)

Purpose: An atypical presentation of cervical spondylopathy (CS), trigeminal neuralgia (TN) is attributable to the extension of trigeminal nuclei into the spinal cord and is frequently overlooked, leading to limited discussion with patients regarding potential anterior cervical surgery. Our systematic review assesses the effectiveness of cervical surgery for concurrent trigeminal neuralgia in cases of cervical spondylopathy.

Methods: A systematic review exploring cases of trigeminal neuralgia related to cervical spondylopathy was conducted searching PubMed, Scopus, and Embase databases for articles in English. Abstracts were initially screened, followed by detailed full-text reviews. Studies included documented cases of trigeminal neuralgia unrelated to cranial pathologies in patients with cervical spondylopathy.

Results: Following the PRISMA protocol, 6 studies were included, covering 30 patients (20 male, 10 female) with a mean age of 60.75 years and average symptom duration of 18 months. The most affected branches were V2 (41%) and V3 (49%), evenly distributed between left and right sides (55% vs 45%). Motor weakness (60%) and paresthesia (27%) were common non-trigeminal symptoms. The predominant compression levels were C2-C3 (38%) and C3-C4 (34%). After anterior cervical surgery (30% of patients), 100% experienced immediate resolution of trigeminal neuralgia, with no recrudescence at an average 7-month follow-up.

Conclusion: High cervical stenosis can cause trigeminal neuralgia. This systematic review confirms spinal decompression and fusion surgery may be effective in select cases. Surgeons should raise the possibility of cervical spine involvement when counseling patients with this disease.

COMENTARIO

Este artículo explora la neuralgia del trigémino (TN) como una manifestación infrecuente de la estenosis cervical. A través de una revisión sistemática, se analizan casos donde los síntomas trigeminales están relacionados con la patología cervical y no con alteraciones craneales, evaluando el impacto de la cirugía descompresiva cervical.

RESULTADO

El análisis incluyó 30 pacientes con TN secundaria a espondilopatía cervical. Los niveles más afectados fueron C2-C3 y C3-C4, y los síntomas principales incluyeron debilidad motora (60%) y parestesias (27%). Después de la cirugía cervical anterior, todos los pacientes experimentaron una resolución completa de la neuralgia trigeminal, y el 80% mostró mejoría en síntomas no trigeminales. Ninguno reportó recurrencia de los síntomas durante un seguimiento promedio de 7 meses.

RELEVANCIA CLÍNICA

El estudio resalta la importancia de considerar la patología cervical en pacientes con neuralgia trigeminal de etiología no clara, especialmente en aquellos con estenosis cervical alta. La cirugía de descompresión cervical podría ser una intervención efectiva para aliviar síntomas en casos seleccionados, ampliando el espectro de tratamientos disponibles para esta patología poco común.



Sociedad Española de Columna Vertebral

secretaria@secolumnavertebral.org

www.secolumnavertebral.org

